

ETT Fallbericht 2 Wundheilung mit elastischem Therapie Tape

Geschichte:

Männlich, FF Jg: 1986

Dieser jungen Mann hatte am 18.6.2006 einen Unfall mit seinem Roller.

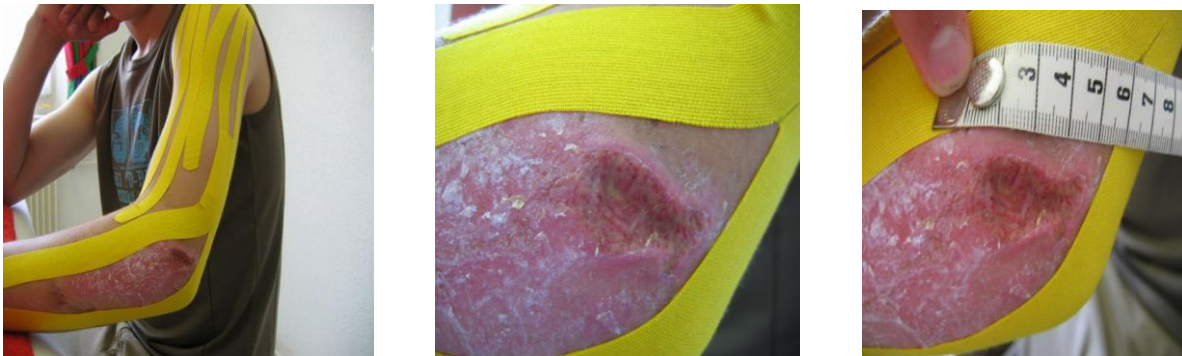
Der Arzt verschrieb eine Zinksalbe. In den folgenden zwei Wochen begann sich ein Ödem in den oberen Extremität zu entwickeln, das zu einer Bewegungseinschränkung der Ellenbogen- und Schultergelenke führte.

Therapie:

Ziel der Therapie war den Lymphfluss zu beeinflussen und die Durchblutung zu erhöhen.

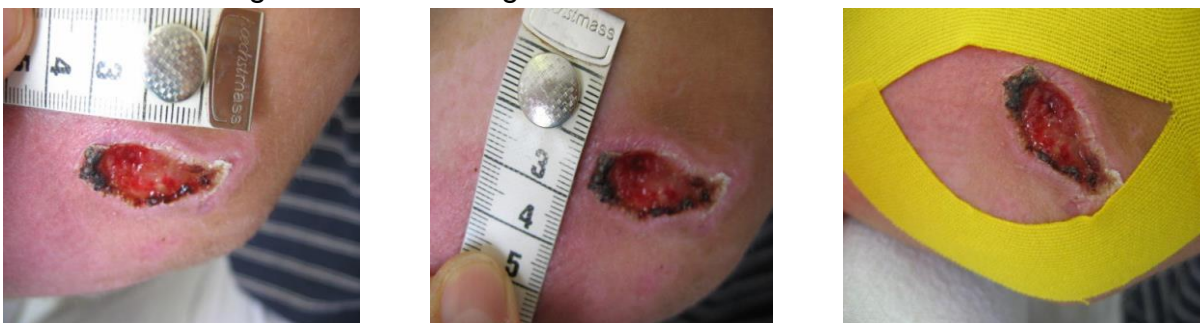Lymphtape-Anwendung mit 10% Dehnung. Farbe: Gelb, Medi-Tape®.

Tape aufgetragen, um auch den Energiefluss zu beeinflussen.

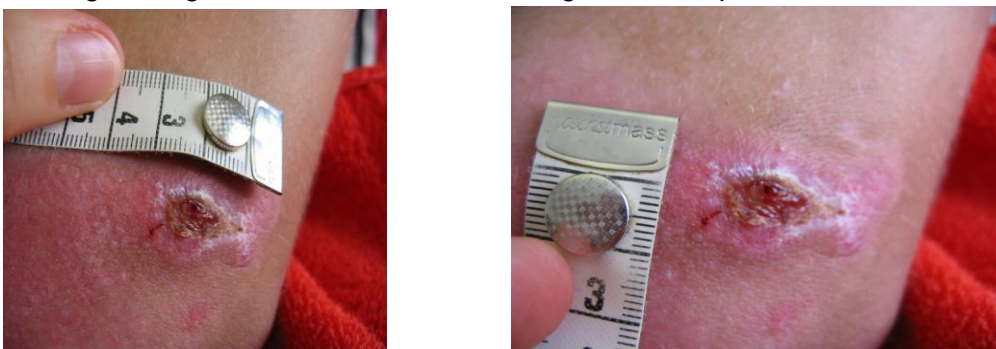


2. Sitzung 8. 7.2006 wurde ein kleines Tape rundum die Wunde gelegt.

Das Ödem war verschwunden, eine Lymphdrainage Tape war nicht mehr notwendig und das ROM der Ellenbogen- und Schultergelenke waren wieder normal.



Sitzung Freitag 14.7.2006. Wundbeurteilung und Therapieende



In diesem Fall wurde zweimal, einmal pro Woche, Tape aufgetragen. Es wurden keine anderen Therapiemodalitäten verwendet. Das Ergebnis ist eine hervorragende Wundheilung mit dem Elastischen Therapie Tape!